UNIVERSIDADE DE BRASÍLIA

FACULDADE DE AGRONOMIA E MEDICINA VETERINÁRIA

Rayla Gonçalves da Nóbrega

Aspectos Fundamentais da Pancreatite Felina

(Revisão de Literatura)

Monografia apresentada para a conclusão do Curso de Medicina Veterinária da Faculdade de Agronomia e Medicina Veterinária da Universidade de Brasilía

Brasília DF

Dezembro, 2015

UNIVERSIDADE DE BRASÍLIA

FACULDADE DE AGRONOMIA E MEDICINA VETERINÁRIA

Rayla Gonçalves da Nóbrega

Aspectos Fundamentais da Pancreatite Felina

(Revisão de Literatura)

Monografia apresentada para a conclusão do Curso de Medicina Veterinária da Faculdade de Agronomia e Medicina Veterinária da Universidade de Brasilía.

Orientadora: Christine Souza Martins

Brasília DF

Dezembro, 2015

Nóbrega, Rayla Gonçalves da
Aspectos Fundamentais da Pancreatite Felina / Rayla Gonçalves da Nóbrega; orientação de Christine Souza Martins. – Brasília, 2015.
50 p. : il.
Monografia – Universidade de Brasília/Faculdade de Agronomia e Medicina Veterinária, 2015.
1. Pancreatite Felina. 2. Gato. 3. Doença Intestinal Inflamatória. 4. Tríade Felina.
I. Martins, C.S. II. Aspectos Fundamentais da Pancreatite

Cessão de Direitos

Nome do Autor: Rayla Gonçalves da Nóbrega
Título da Monografia de Conclusão de Curso: Pancreatite Felina
Ano: 2015

É concedida à Universidade de Brasília permissão para reproduzir cópias desta monografia e para emprestar ou vender tais cópias somente para propósitos acadêmicos e científicos. O autor reserva-se a outros direitos de publicação e nenhuma parte desta monografia pode ser reproduzida sem a autorização por escrito do autor.

(Assinatura)

_____

Rayla Gonçalves da Nóbrega
CPF: 025.186.261-58
Quadra 15 lote 16 Setor Leste Comercial
72450-150 - Gama/DF - Brasil
Telefone: (61) 9629-5414
E-mail: rayla_rgn@hotmail.com

Resumo em Português

Nóbrega, R. G. da. Aspectos Fundamentais da Pancreatite Felina. [Fundamentals aspects of feline pancreatitis.]. 2015. 50p. Monografia (Conclusão de Curso de Medicina Veterinária) - Faculdade de Agronomia e Medicina Veterinária, Universidade de Brasília, Brasília, DF.

Resumo

A pancreatite felina ocorre devido à ativação antecipada de grandes quantidades de pró-enzimas antes de chegarem ao lúmen intestinal, causando inflamação e a autodigestão do órgão. Essa condição pode ser, na maioria das vezes, justificada como idiopática, entretanto fatores de risco como idade e raça são citados na literatura. O desenvolvimento de doenças como Diabete Melito, Doença Intestinal Inflamatória e Colangite pode ocorrer a partir da inflamação pancreática. Os sinais clínicos e os resultados de exames laboratoriais são inespecíficos e o diagnóstico definitivo ocorre através da histopatologia, exame complementar de difícil realização em pacientes com pancreatite. O tratamento normalmente é baseado em terapia de suporte.

O presente trabalho tem como objetivo aprofundar os conhecimentos sobre a pancreatite felina dando importância em seus diferentes métodos de diagnóstico assim como a análise de um caso clínico compatível com a afecção. Pode-se concluir que a inflamação pancreática é de difícil diagnóstico e a histopatologia deve ser realizada sempre que o estado clínico do paciente permitir a sua realização.

Palavras-chaves: triadite, pancreatite felina, pâncreas, diabete melito, doença intestinal inflamatória, gato, colangite.

Resumo em Língua Inglesa

Nóbrega, R. G. da. Fundamentals aspects of feline pancreatitis. [Aspectos Fundamentais da Pancreatite Felina]. 2015. 50p. Monografia (Conclusão de Curso de Medicina Veterinária) - Faculdade de Agronomia e Medicina Veterinária, Universidade de Brasília, Brasília, DF.

Abstract

The feline pancreatitis occurs due to early activation of large quantities of pro-enzymes before reaching the intestinal lumen , causing inflammation and organ autodigestion . This condition can be justified in most cases as idiopathic , however risk factors such as age and breed are cited in the literature. The development of diseases such as Diabetes Mellitus, Inflammatory Bowel Disease and cholangitis can occur from pancreatic inflammation . Clinical signs and laboratory test results are nonspecific and the definitive diagnosis is by histopathology , further examination difficult to perform in patients with pancreatitis. The treatment is typically based on supportive therapy.

This paper aims to increase knowledge of feline pancreatitis giving importance at different diagnostic methods as well as the analysis of a case compatible with the condition. It can be concluded that pancreatic inflammation is difficult to diagnose and histopathology should be performed whenever the patient's clinical status permit its realization.

Keywords: triadite, feline pancreatitis, pancreas, diabetes mellitus, inflammatory bowel disease, cat, cholangitis.

Sumário

I. RELATÓRIO DE ESTÁGIO 8
1. Introdução 8
2. Casuística 9
3. Conclusão 12
II. REVISÃO BIBLIOGRÁFICA 13
1. Introdução 13
2. Anatomia, Histologia e Fisiologia do Pâncreas Exócrino 13
3. Doença do Pâncreas Exócrino: Pancreatite Felina 15
3.1. Classificação da Pancreatite 16
3.1.1. Pancreatite Aguda 16
3.1.2. Pancreatite Crônica Não Supurativa 17
3.2. Etiologia e Fatores de Risco 18
3.3. Diagnóstico 19
3.3.1. Aspectos Clínicos 19
3.3.2. Diagnóstico Diferencial.....20
3.3.3. Patologia Clínica de Rotina 20
3.3.4. Ensaios Enzimáticos Pancreáticos Específicos 21
3.3.4.1. Ensaios Catalíticos da Amilase e Lipase 21
3.3.4.2. Imunorreatividade a Tripsina 21
3.3.4.3. Imunorreatividade a Lipase Pancreática.....22
3.3.4.4. Peptídeo Ativador do Tripsinogênio 23
3.3.5. Outros marcadores de Diagnóstico.....23
3.3.6. Diagnóstico por Imagem 24
3.3.6.1. Radiografia.....24
3.3.6.2. Ultrassonografia 25
3.3.6.3. Outros Métodos de Diagnóstico por Imagem 25
3.3.7. Histopatologia 26
3.3.8. Citologia 27
3.4. Tratamento 27
3.4.1. Fluidoterapia e Correção Eletrolítica 27
3.4.2. Analgesia 29
3.4.3. Manejo Nutricional 30
3.4.4. Antieméticos 32

3.4.5 Antibioticoterapia 33
3.4.6. Gastroprotetores 34
3.4.7. Outros Tratamentos 34
3.5. Prognóstico 36
III RELATO DE CASO 36
1. Discussão do Caso Clínico 44
2. Considerações Finais 47
Referências Bibliográficas 48

I. RELATÓRIO DE ESTÁGIO CURRICULAR

1. Introdução

O estágio curricular foi realizado no Hospital Escola de Pequenos Animais da Universidade de Brasília, Hvet-UnB, na área de clínica médica de pequenos animais, sob a orientação da professora Christine Souza Martins. Teve a duração de 480 horas, compreendidos entre o dia 03 de agosto de 2015 e o dia 23 de outubro de 2015, com obrigatoriedade de 8 horas diárias, no período de segunda a sexta- feira.

O horário de funcionamento do hospital veterinário é de 7h30 às 18h, com atendimento nas áreas de clínica médica geral e clínica cirúrgica geral, além de áreas específicas como fisioterapia, oftamologia, cardiologia, ortopedia e neurologia. A estrutura do hospital é composta por 7 consultórios, uma sala de internação para cães e outra para gatos, dois centros cirúrgicos, uma sala de radiologia, uma sala de ultrassonografia, uma sala para exames cardiológicos, uma sala para Banco de Sangue e farmácia.

O período de estágio era dividido em escalas semanais, onde cada semana o estagiário acompanhava uma especialidades diferente. Dentre essas estão: atendimento clínico e internação de cães e gatos e cardiologia. Dentre as atividades realizadas no período de estágio estão:

- Atendimento clínico: anamnese e exame físico geral avaliando parâmetros como frequência cardíaca, frequência respiratória, tempo de preenchimento capilar, pulso, coloração das mucosas, linfonodos, temperatura e estado de hidratação. Assim como coletas de materiais para exames laboratoriais como de sangue, raspado de pele e swabs de pele e ouvido e acompanhamento em exames como radiografias e ultrassonografias.
- Internação: fluidoterapia e terapia de suporte, cálculo e administração de medicamentos, cálculo e administração de dietas, aferição de parâmetros vitais e acompanhamento de pacientes emergenciais.
- Cardiologia: anamnese, exame físico, acompanhamento de exames como eletrocardiografia e ecocardiografia e análise de resultados.

2. Casuística

Durante o período de 03 de Agosto de 2015 e 23 de Outubro de 2015 foram atendidos um total de 255 animais, sendo 209 cães e 46 gatos. Dentre os 209 cães, 15 foram atendidos na especialidade de cardiologia.

Tabela 1: Suspeitas clínicas e diagnósticos dos cães atendidos durante o período de estágio.

SUSPEITA / DIAGNÓSTICO CÃES	TOTAIS
Sistema Cardio-respiratório	
Bronquite	4
Colaspso de traqueia	3
Doença cardíaca da válvula mitral e tricúspide	10
Edema pulmonar – causa não determinada	1
Traqueíte	1
Dermatologia	
Atopia	5
Demodicose	4
Dermatite alérgica a picada de pulga	2
Dermatite úmida / piotraumática	2
Dermatofitose	3
Farmacodermia	1
Malasseziose	1
Miíase	3
Otite	18
Otohematoma	2
Seborreia	4
Sistema Digestório	
Constipação	1
Doença Periodontal	3
Gastrenterite alimentar	5
Gastrite	2
Gengivite	2
Giardíase	3
Hepatopatia	3
Linfangectasia intestinal	1
Megaesôfago	2
Pancreatite	1
Torção gástrica	1
Verminose	1
Emergência	
Trauma - Atropelamento	1
Queda	2
Endocrinologia	

Diabete Melito	4
Hiperadrenocorticismo	1
Hipoadrenocorticismo	1
Obesidade	5
Imunomediada	
Anemia hemolítica imunomediada	4
Aplasia de medula óssea	2
Glomerulonefrite	2
Lúpus Eritematoso Discóide	1
Trombocitopenia imunomediada	3
Infectocontagiosa	
Anaplasmose	1
Babesiose	1
Erliquiose	15
Leishmaniose	4
Leptospirose	1
Parvovirose	13
Neurologia	
Convulsão	2
Epilepsia	2
Trauma crânio-encefálico	1
Oncologia	
Carcinoma de Células Escamosas	1
Neoplasia intestinal	1
Neoplasia mamária não determinada	4
Mastocitoma	3
Tumor venéreo transmissível (TVT)	5
Reprodutor	
Distocia	2
Gestação	1
Mastite	1
Metrite	3
Piometra	9
Pseudociese	3
Urologia / Nefrologia	
Cistite bacteriana	3
Doença renal crônica	10
Insuficiência renal aguda	1
Pielonefrite	1
Urolitíase	1
Outros	
Check up	5
Doador de sangue	4
Fístula adnal	1
Vacinação	5

Tabela 2: Suspeitas clínicas e diagnósticos dos gatos atendidos durante o período de estágio.

SUSPEITA / DIAGNÓSTICO GATOS	TOTAIS
Sistema Cardio-respiratório	
Cardiomiopatia hipertrófica	1
Doença cardíaca da válvula mitral e tricúspide	1
Dermatologia	
Dermatofitose	2
Granuloma Eosinofílico	1
Sistema Digestório	
Constipação a esclarecer	1
Colangite	1
Gengivite	2
Giardíase	2
Fístula perianal	1
Insuficiência pancreática exócrina	1
Pancreatite	2
Triadite	1
Verminose	2
Emergência	
Cetoacidose diabética	1
Ferida em membro posterior esquerdo	1
Intoxicação	2
Trauma - Atropelamento	3
Endocrinologia	
Diabete Melito	4
Hipertireoidismo	3
Obesidade	1
Imunomediada	
Anemia hemolítica imunomediada	1
Infectocontagiosa	
Peritonite infecciosa felina	2
Suspeita de Vírus da leucemia felina (FeLV)	3
Vírus da leucemia felina (FeVL)	4
Neurologia	
Trauma medular	1
Oncologia	
Linfoma	5
Neoplasia mamária não determinada	1
Neoplasia mandibular	1
Reprodutor	
Distocia	1
Metrite	2
Morte fetal	1
Urologia / Nefrologia	
Cistite	1
Doença renal crônica	6

Insuficiência renal aguda	1
Obstrução uretral	3
Urolitíase	1
Outros	
Check up	3
Comportamental	1
Doador de sangue	2

Tabela 3: Animais atendidos durante o período de estágio na especialidade de cardiologia.

CÃES / GATOS	EXAME	TOTAL
Cães		
Confirmatório de cardiomiopatia hipertrófica	ECO/PAS	1
Pré-anestésia	ECG/PAS	4
Pré-operatório	ECG/PAS	8
Projeto Cães Obesos	ECG/PAS	3
Gatos		
Confirmatório de DCMV	ECO/PAS	1
Pré-anestesia	ECG/PAS	2

3. Conclusão

O estágio curricular me proporcionou uma experiência positiva na área de clínica médica de pequenos animais como abordagem no atendimento clínico, atendimento emergencial, diferença entre os manejos de cães e gatos, realização de exames e o principal: como agir sempre de forma ética e profissional para com os proprietários e seus respectivos animais.

Outro aprendizado importante foi a convivência e o respeito mútuo que se deve ter entre os profissionais de diversas áreas que compõe o Hvet-UnB, sejam clínicos médicos, microbiologistas, patologistas, clínicos cirúrgicos, equipe de limpeza, administração e recepção, além dos estagiários em diversos níveis de aprendizado.

II REVISÃO BIBLIOGRÁFICA

1. Introdução

Os gatos são animais independentes, carnívoros e de hábitos noturnos. Eram considerados animais sagrados pelos egípcios e mascotes em embarcações no final da Idade Média. É uma espécie extremamente curiosa, higiênica e discreta, o que dificulta a percepção dos proprietários quando estes se apresentam doentes, principalmente quando sinais inespecíficos estão envolvidos como nos casos de pancreatite.

A pancreatite foi reconhecida há mais de 40 anos e é a doença mais comum entre as afecções do pâncreas exócrino felino (XENOULIS & STEINER, 2008). Contudo, a prevalência na população de gatos e o diagnóstico continuam sendo um desafio aos médicos veterinários, pois os gatos com inflamação pancreática geralmente apresentam sinais brandos (CANEY, 2013; XENOULIS & STEINER, 2008), além de outras doenças como colangite, doença intestinal inflamatória, diabete melito e lipidose hepática ocorrerem concomitantemente.

Ainda não existe um sistema de classificação universal e um diagnóstico ouro não invasivo para a pancreatite felina (XENOULIS *et al*, 2008; DOSSIN, 2011). Muitos métodos de diagnósticos estão disponíveis, porém a sensibilidade e especificidade desses métodos ainda são discutidas por apresentarem resultados questionáveis para um diagnostico definitivo (BAZELLE & WATSON, 2014).

Atualmente o tratamento para a afecção se baseia numa terapia inespecífica e de suporte e estudos recentes elevaram os níveis de conhecimento a respeito da etiologia e fisiopatologia, permitindo avanços na compreensão da doença e no desenvolvimento de um tratamento futuro (WATSON, 2015).

2. Anatomia, Histologia e Fisiologia do Pâncreas Exócrino

O pâncreas é uma glândula mista constituída de dois componentes: um endócrino e outro exócrino (JUNQUEIRA & CARNEIRO, 2011). A porção que maior representa este órgão, cerca de 90% do tecido, é composta principalmente por ácinos exócrinos que armazenam e secretam enzimas digestivas e íons. Uma porção menor, representada por ilhotas pancreáticas endócrinas (Ilhotas de Langerhans), é responsável pela produção de hormônios (JUNQUEIRA & CARNEIRO, 2011; WATSON, 2015).

O pâncreas é dividido em lobos direito e esquerdo situados entre uma pequena porção central e está localizado no abdome cranial (WILLIAMS, 2008). Sua porção exócrina apresenta um sistema ductal (Figura 1), onde as secreções liberadas nos lúmens acinares são captadas para ductos intralobulares, drenadas pelos ductos interlobulares e finalmente liberadas no trato intestinal pelos ductos pancreáticos principais (CULLEN, 2009). Nos gatos, a liberação das enzimas ocorre por apenas um ducto pancreático maior unido ao ducto biliar, junção que acontece logo antes de se abrir na papila duodenal. Nessa região está presente o esfíncter de Oddi, uma camada de musculatura lisa que regula o fluxo biliar (JUNQUEIRA & CARNEIRO, 2011). Apenas 20% desses animais apresentam um ducto acessório (WATSON, 2015).

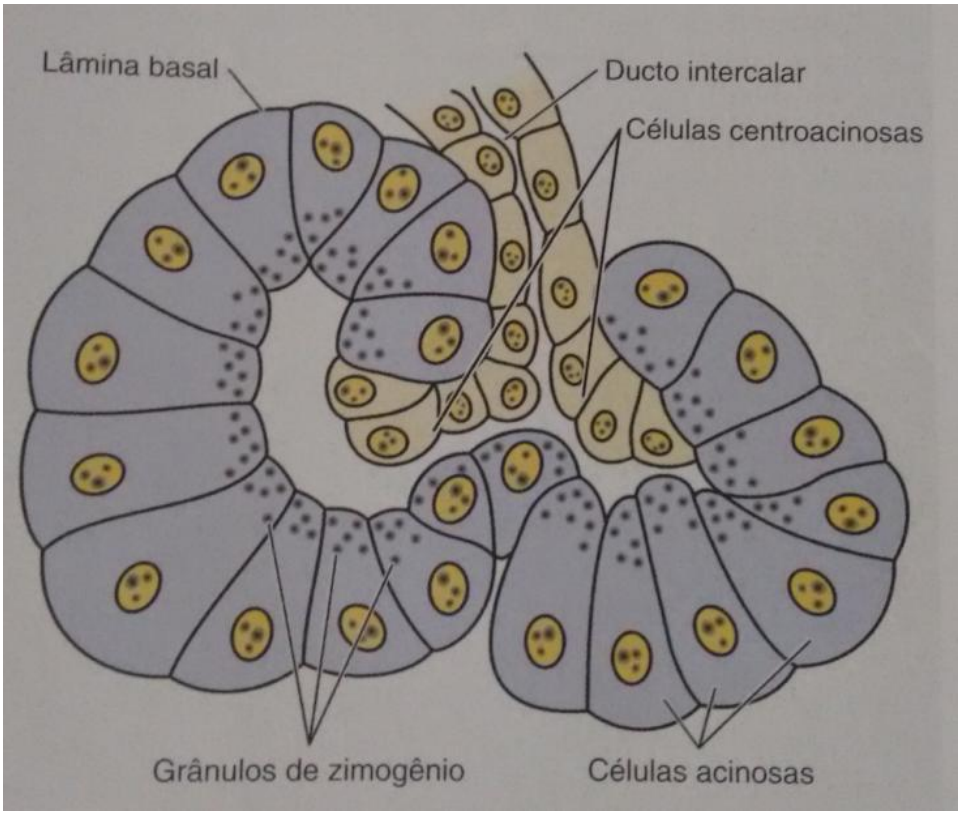

Figura 1: Desenho ilustrando a estrutura de um ácino pancreático (JUNQUEIRA & CARNEIRO, 2011).

A produção pancreática é constituída por enzimas digestivas, eletrólitos e secreção de água. Dentre as enzimas podem ser citadas como moléculas íntegras, a lipase e a amilase, e como pré-enzimas ou zimogênios a tripsina, a quimiotripsina, fosfolipases e nucleases (desoxirribonuclease e ribonucleases) (WATSON, 2015) que apresentam função importante na degradação de lipídeos dietéticos, proteínas e

carboidratos (CULLEN, 2009). A tripsina, forma ativada do tripsinogênio, é a única capaz de ativar a si mesma e a outros precursores (WHITTEMORE & CAMPBELL, 2005).

Além das enzimas, um importante componente do suco pancreático é o Fator Intrínseco (FI), responsável pela absorção de cobalamina (vitamina B_{12}) no íleo. Embora nos cães o FI possa ser secretado pela mucosa gástrica, nos gatos ocorre exclusivamente através do pâncreas e apresenta uma alta afinidade à cobalamina quando se encontra em pH neutro (MAUNDER *et al*; 2012; WATSON, 2015).

Para que ocorra a secreção pancreática exócrina é necessário um estímulo neural do sistema parassimpático regulado pelo nervo vago, liberando hormônios secretina e colecistoquinina pelas células enteroendócrinas do intestino delgado. Esses hormônios permitem a manutenção do pH pela ação do bicarbonato, e a liberação, a ativação e a funcionalidade ótima das enzimas digestivas no lúmen duodenal (CULLEN, 2009; JUNQUEIRA & CARNEIRO, 2011).

As enzimas que são liberadas na forma de zimogênios são ativadas logo após a sua entrada no duodeno. Quando a pró-enzima tripsinogênio é transformada em tripsina no lúmen intestinal, uma série de outros precursores também é acionada. Normalmente um total de 10% do tripsinogênio pode se autoativar ainda nos grânulos dos ácinos que é limitado tanto pela própria tripsina como por mecanismos de defesa como o inibidor pancreático secretor da tripsina (IPST) que é armazenado e secretado juntamente com o precursor. A ativação antecipada dessas pró-enzimas, em grande quantidade, ainda nas células acinares pode levar a uma inflamação e consequentemente a degradação do órgão (WILLIAMS, 2008; WATSON, 2015).

Baixos níveis de enzimas pancreáticas normalmente podem ser encontrados no plasma devido ao extravasamento para a corrente sanguínea, conjuntamente com enzimas inibidoras circulantes. Essas são depuradas pelos rins e degradadas pelas células tubulares (WILLIAMS, 2008; WHITTEMORE & CAMPBELL, 2005).

3. Doença do Pâncreas Exócrino: Pancreatite Felina

Basicamente, a pancreatite é referida como uma infiltração de células inflamatórias localizada no pâncreas exócrino e há uma confusão na literatura veterinária a respeito da sua classificação e poucos estudos realmente explicam a

fisiopatologia da doença quando esta ocorre naturalmente (WATSON, 2015; XENOULIS, 2015).

3.1. Classificação da Pancreatite

Antes a classificação patológica da pancreatite felina era baseada no sistema humano, no entanto em 2007, uma revisão das características histopatológicas mudou o sistema de pontuação para classificar a severidade da doença (BAZELLE & WATSON, 2014). Apesar da ausência de uma classificação padronizada e universal na medicina veterinária (XENOULIS *et al*, 2008), duas formas gerais são reconhecidas em gatos: aguda e crônica (XENOULIS, 2015) e a distinção entre as duas é baseada nas características histológicas e funcionais apresentadas por cada uma (WATSON, 2015).

3.1.1. Pancreatite Aguda

A Pancreatite Aguda (PA) apresenta um processo complexo que culmina na ativação inadequada de zimogênios dentro do parênquima pancreático (WHITTEMORE & CAMPBELL, 2005). Essa ativação ocorre quando uma grande quantidade de tripsinas é acionada, desencadeando uma cascata de ativação de mais tripsinas e dos demais precursores no pâncreas. O resultado desse processo leva a autodigestão do órgão (WATSON, 2015) e em alguns casos, pode desenvolver uma complicação sistêmica, levando o animal ao óbito (JENSEN & CHAN, 2014). Formação de abscessos, pseudocistos e necrose como complicação no órgão local estão associadas com uma PA mais grave, além de uma resposta inflamatória sistêmica (SIR), insuficiência múltipla de órgãos (IMO) e coagulação disseminada difusa (CID) (SON *et al*, 2010; WATSON, 2015).

Histologicamente, a PA é caracterizada por presença de inflamação neutrofílica, necrose de células acinares e necrose de gordura peripancreática (Figura 2). Estudos recentes dividiram a PA em duas apresentações: aguda necrosante e aguda supurativa. A PA necrosante é caracterizada por mineralização, hemorragia e fibrose. A inflamação pode ocorrer, porém a necrose é o fator predominante. Ao contrario da PA necrosante, na supurativa o tipo de lesão patológica está relacionada com a predominância de inflamação neutrofílica, mas necrose também pode ser observada (WASHABAU, 2010).

Uma associação entre Lipidose Hepática, Colangite e Pancreatite pode ser observada e quando ocorre a concomitância entre Doença Inflamatória Intestinal (DII), Colangite e Pancreatite, o termo Triadite é empregado (JENSEN & CHAN, 2014). Esse fato ocorre parcialmente pela inserção comum do ducto biliar ao ducto pancreático próximo a papila duodenal, favorecendo o refluxo de bile e conteúdos luminais, além de bactérias para o interior do ducto pancreático (BAZELLE & WATSON, 2014).

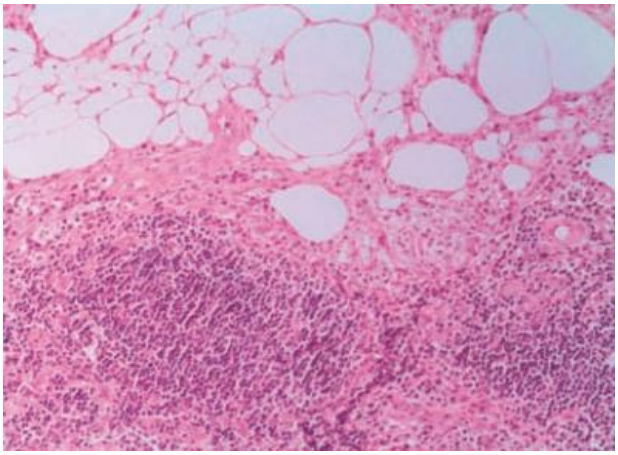

Figura 2: Seção histológica do pâncreas de um gato com pancreatite aguda. Note-se a intensa necrose de gordura periférica e infiltração por células mononucleares (BAZELLE & WATSON, 2014).

3.1.2. Pancreatite Crônica Não Supurativa

A Pancreatite Crônica (PC) é descrita como um prolongamento da inflamação no parênquima pancreático causando danos permanentes ao órgão que resulta no desequilíbrio da função exócrina e/ou endócrina (WATSON, 2015).

Histologicamente é caracterizada por inflamação linfocítica, fibrose e atrofia acinar (Figura 3). Necrose e supuração podem ser relatadas, porém a inflamação linfocítica é o aspecto mais importante da doença (WASHABAU, 2010). A PC pode ser relatada como um processo crônico agudizado (WATSON, 2015), portanto a distinção anti-mortem entre a PC e a PA é realizada através de exame histopatológico (WASHABAU, 2010).

Apesar dessa forma de pancreatite ser descrita pela apresentação de sinais clínicos e prognósticos brandos, a PC foi relatada como responsável pelo desenvolvimento de outras doenças como o Diabete Melito (DM) e a Insuficiência

Pancreática Exócrina (IPE). Isso ocorre pela extensão da inflamação às ilhotas de Langerhans, porção endócrina do pâncreas, que destrói as células β, reduzindo a quantidade de insulina liberada pelo pâncreas e/ou levando a resistência periférica à mesma (CANEY, 2013).

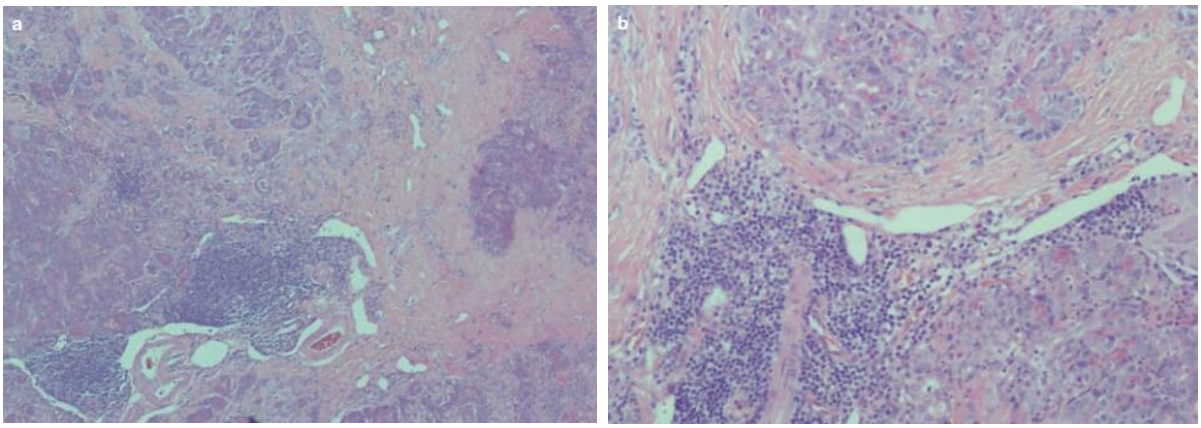

Figura 3: Cortes histológicos de um gato com pancreatite crônica (a) e (b). Presença de tecido fibroso (rosa pálido) circundando e alterando o tecido acinar rosa escuro e aglomerados de inflamação linfoplasmocítica (roxo escuro) na parte (a) (BAZELLE & WATSON, 2014).

3.2. Etiologia e Fatores de Risco

Características como raça, idade, sexo e escore corporal não apresentam relevância como predisposição para a pancreatite felina, apesar de muitos autores concordarem que gatos mais velhos (a partir de 7 anos) (ARMSTRONG & WILLIAMS, 2012), assim como da raça Siamês (WHITTEMORE & CAMPBELL, 2005) são mais comumente afetados.

Pouco é conhecido sobre a etiologia da PA (BAZELLE & WATSON, 2014) e a maioria dos casos é caracterizada como de natureza idiopática, porem alguns fatores de riscos podem estar relacionados (Tabela 1) (SON *et al*, 2010).

Tabela 1. Causas de Pancreatite Aguda em Gatos

Fator de Risco	Causa
Idiopático	Desconhecida
Obstrução ductal – hipersecreção – refluxo biliar ao ducto pancreático	Experimental, neoplasia, cirurgia, colangite
Traumatismo	Acidente automobilístico, cirurgia, síndrome do gato paraquedista
Isquemia, reperfusão	Cirurgia, choque, anemia hemolítica imunomediada grave, neoplasia, hipotensão
Fármacos, toxinas	Organofosforados
Infecções	*Toxoplasma gondii*, parvovirus felino, coronavirus, calicivirus

Fonte: Adaptada de Watson, 2015 e Armstrong & Williams, 2012

3.3. Diagnóstico

O diagnóstico conclusivo da pancreatite em felinos é um desafio, pois não existe um padrão ouro de validação clínica para a doença (DOSSIN, 2011). Portanto deve ser realizado a partir da associação de histórico, exame físico e achados da patologia clinica de rotina com base nos testes enzimáticos de alta sensibilidade e especificidade para a doença (XENOULIS & STEINER, 2008).

3.3.1. Aspectos Clínicos

Ao contrario dos cães, gatos com pancreatite raramente apresentam sinais clínicos específicos. No histórico, letargia (em 100% dos casos) e anorexia (97%) são os sinais comumente relatados, principalmente quando em casos brandos como na PC, embora sinais de desordem gastrintestinal como vômitos (35%) e diarreia (15%) também possam ser encontrados. Icterícia (64%), desidratação (94%) e mucosas pálidas podem ser observadas no exame físico e são os achados clínicos mais comuns. Dor abdominal, febre/hipotermia, dispneia e taquicardia também podem estar presentes (WHITTEMORE & CAMPBELL, 2005; XENOULIS & STEINER, 2008; BAZELLE & WATSON, 2014; WATSON; 2015).

A presença de massa abdominal pode ser relatada à palpação representando necrose de gordura focal ou pseudocisto pancreático (WATSON, 2015; COLEMAN & ROBSON, 2005). O pseudocisto raramente ocorre e pode ser explicado pela ruptura do ducto pancreático durante a crise de pancreatite, levando a formação de um cisto

com parede de tecido fibroso e granulação preenchida por secreção pancreática rica em enzimas e estéril (COLEMAN & ROBSON, 2005).

Complicações sistêmicas como CID, IMO, tromboembolismo pulmonar e choque cardiovascular, ocasionalmente ocorrem em casos de pancreatite grave. Outros sinais observados decorrem de doenças concomitantes à pancreatite: poliúria e polidpsia em gatos com DM, diarreia e perda de peso em casos de DII ou perda de peso, polifagia e pelagem pobre em animais com IPE (XENOULIS & STEINER, 2008).

3.3.2. Diagnóstico Diferencial

Os sinais clínicos e a anamnese dos pacientes com pancreatite se apresentam de forma inespecífica e similares a diferentes anormalidades metabólicas e gastrintestinais (WILLIAMS, 2008). Dentre os mais importantes diagnósticos diferenciais para a inflamação pancreática estão: infecção gastrintestinal, corpo estranho gastrintestinal, colangite, neoplasia do trato biliar, DII, intussuscepção e neoplasias gastrintestinais e diversas formas de doenças hepáticas (WASHABAU, 2010). Assim, o diagnóstico por imagem permite auxiliar a confirmação de outras doenças alternativas ou apresentar evidências da pancreatite felina (WILLIAMS, 2008).

3.3.3. Patologia Clínica de Rotina

Exames laboratoriais como hemograma completo, perfil bioquímico sérico e urinálise não apresentam alterações específicas na pancreatite, embora seja importante a realização destes para estabelecer diagnósticos diferenciais, obter informações prognósticas e auxiliar no tratamento indicando o estado geral do paciente (XENOULIS & STEINER, 2008; WATSON, 2015).

Anormalidades como anemia levemente regenerativa, não regenerativa (10%-26% dos casos), contagem aumentada (30% -62%) ou diminuída (5%-15%) de células brancas, neutrofilia ou neutropenia são comumente relatados em gatos com pancreatite. Atividades elevadas de alanina aminotransferase (ALT) (24% -68%), fosfatase alcalina (FA) (50%) e hiperbilirrubinemia (38%) são alterações bioquímicas frequentes em casos de doença hepática (inflamatória ou lipidose) concomitante a inflamação pancreática (XENOULIS & STEINER, 2008)

Hiperglicemia (10%-64%) transitória ou permanente como resultado de DM, irregularidade que pode ser observada tanto na PA como na PC, porém quando ocorre hipoglicemia é mais comumente indicativa de PA. Outros possíveis achados incluem hipercolesterolemia (64%) e hipoalbuminemia (24%) (XENOULIS & STEINER, 2008; BAZELLE & WATSON, 2014).

Hipocalemia (56%) é a alteração eletrolítica mais comum e a baixa concentração de cálcio ionizado (32%-61%) é frequentemente relatada em casos de PA e pode ser explicada por mecanismos como o sequestro de cálcio em gordura peripancreática saponificada e aumento nas concentrações de calcitonina devido a hiperglucagonemia (KIMMEL *et al*, 2001; XENOULIS & STEINER, 2008; BAZELLE & WATSON, 2014). A azotemia (33%-57%) também é comumente associada à desidratação, entretanto pode ser explicado por uma nefrite concomitante, o que acontece com menos frequência. Gatos com afecção gastrintestinal podem apresentar deficiência de cobalamina por isso é aconselhável a mensuração de vitamina B_{12} em todos os animais suspeitos de pancreatite (XENOULIS & STEINER, 2008).

3.3.4. Ensaios Enzimáticos Pancreáticos Específicos

3.3.4.1. Ensaios catalíticos da Amilase e Lipase

As concentrações séricas das enzimas lipase e amilase eram constantemente utilizadas quando o histórico e os achados clínicopatológicos eram sugestivos de pancreatite (RUAUX, 2003). Porém, valores aumentados dessas enzimas nos ensaios catalíticos mostram resultados inespecíficos associados a doenças renais, hepáticas e gastrintestinais (BAZELLE & WATSON, 2014). Portanto esses exames não apresentam sensibilidade e especificidade quando se trata de gatos acometidos por doença pancreática (BAYLISS *et al*, 2009).

3.3.4.2. Imunorreatividade à Tripsina

A imunorreatividade da tripsina felina (fTLI) é um imunoensaio espécie-específico e foi desenvolvido para avaliar a função pancreática em gatos medindo as concentrações de tripsinogênio circulante, tripsina e algumas moléculas de tripsina ligadas a inibidores de proteases (XENOULIS *et al*, 2008; WASHABAU, 2010; BAZELLE & WATSON, 2014).

Vários estudos foram realizados para comprovar a sua eficácia como possível diagnóstico para a pancreatite felina. No entanto, quando os valores-limite utilizados para aumentar a especificidade são aplicados, a sensibilidade do teste automaticamente diminui (28%-33%). Altas concentrações de fTLI são observadas quando gatos com ausência de doença pancreática e presença de outras afecções como DII e linfoma gastrintestinal são testados, definindo o teste com utilidade limitada para o diagnóstico de pancreatite felina. No entanto o teste possui alta sensibilidade e especificidade para o diagnostico de IPE (XENOULIS & STEINER, 2008; WATSON, 2015).

3.3.4.3. Imunorreatividade à Lipase Pancreática

Ao contrário do ensaio catalítico medidor da atividade lipásica, a imunorreatividade a lipase pancreática felina (fPLI) é um teste de diagnóstico mais recente, órgão espécie-especifico, que mede apenas a atividade lipásica pancreática. Em comparação ao fTLI, o fPLI não apresenta resultados alterados no caso de pacientes com azotemia pré-renal ou com acometimento gastrintestinal (WHITTEMORE & CAMPBELL, 2005; ARMSTRONG & WILLIAMS, 2012).

Duas apresentações comerciais são encontradas atualmente e são elaboradas em um mesmo laboratório (Idexx): o Spec FPL e o Snap FPL (Figura 4) (BAZELLE & WATSON, 2014). Ambos os ensaios de imunoadsorção enzimática (ELISA) são colorimétricos e baseados em anticorpos monoclonais, utilizando os mesmos reagentes biológicos para ambos os testes (IDEXX, 2011a).

Resultados positivos em estudos desenvolvidos com o fPLI tem comprovado a sua alta sensibilidade e especificidade à pancreatite, considerando o teste rápido como o de escolha quando associado com achados clínicos sugestivos da doença e quando comparado com o fTLI e a ultrassonografia (WHITTEMORE & CAMPBELL, 2005; DOSSIN, 2011).

É importante citar que não é esperado que alterações como fibrose ou atrofia possam elevar os níveis de fPLI e embora esses ensaios mostrem valores percentuais mais fidedignos que outros tipos de diagnóstico, não apresentam 100% de sensibilidade e especificidade, por isso mais estudos são necessários para torná-lo um diagnóstico definitivo (BAZELLE & WATSON, 2014).

Figura 4: Correlação dos resultados do Spec FPL com os resultados do SNAP FPL (IDEXX, 2011a).

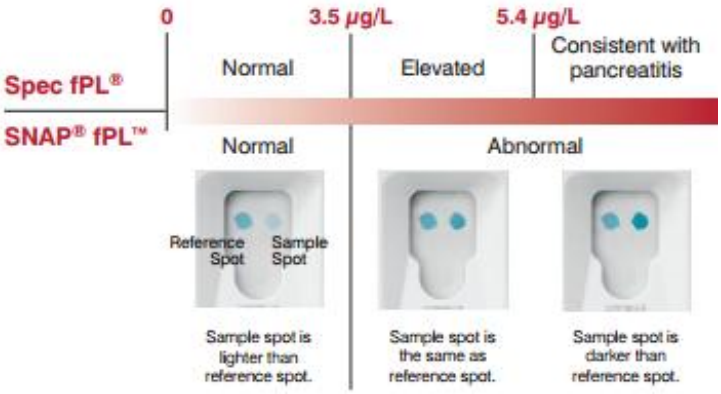

3.3.4.4. Peptídeo ativador do Tripsinogênio

Quando acontece a ativação da tripsina, um pequeno oligopeptídeo, o peptídeo ativador do tripsinogênio (TAP), é dividido a partir da molécula de tripsinogênio (WASHABAU, 2010). O TAP está presente na circulação sistêmica e é liberado pelo rim apenas quando a ativação ocorre ainda no parênquima pancreático e não no lúmen intestinal como acontece fisiologicamente (MANSFIELD & JONES, 2001).

Alguns estudos foram desenvolvidos para comprovar a eficácia do TAP como diagnóstico de pancreatite, entretanto os testes mostraram resultados insuficientes, sendo necessárias novas pesquisas para comprovar uma alta sensibilidade e especificidade do teste para a afecção (XENOULIS & STEINER, 2008; DOSSIN, 2011; XENOULIS, 2015).

3.3.5. Outros marcadores de diagnóstico

Outros marcadores tem sido elaborados para que o diagnóstico da pancreatite felina seja realizado com segurança. Dentre esses estão concentrações séricas de elastase-1 pancreática, fosfolipase A2, complexos de tripsina-α1-anti-tripsina, α2-macroglobulina e atividade da lipase e amilase em fluido peritoneal (XENOULIS, 2015).

Esses testes não podem ser recomendados para o uso na rotina clinica prática pela falta de avaliação suficiente ou por mostrarem uma baixa sensibilidade e/ou especificidade, além de não existirem apresentações em laboratórios comerciais (DOSSIN, 2011; XENOULIS, 2015).

3.3.6. Diagnóstico por imagem

3.3.6.1. Radiografia

O diagnostico definitivo de pancreatite é inviável apenas pela radiografia abdominal, mas deve ser realizada para a exclusão de outras afecções com sinais clínicos semelhantes. Na maioria dos gatos acometidos pela doença a imagem radiográfica se apresenta normal ou com alterações inespecíficas e ocorre na minoria dos pacientes (XENOULIS & STEINER, 2008).

Dentre as alterações que podem ser citadas está a presença de uma massa abdominal cranial representada por necrose de gordura, perda de detalhe e contraste no abdome cranial associada à peritonite local e efusão abdominal (Figura 5), dilatação gasosa de alças intestinais adjacentes ao pâncreas e hepatomegalia (XENOULIS & STEINER, 2008; CANEY, 2013; WATSON, 2015; XENOULIS, 2015).

Apesar das imagens radiográficas apresentarem baixa sensibilidade (24%) e especificidade para o diagnóstico de pancreatite, esta deve ser realizada como passo inicial para pacientes com suspeita dessa afecção, por ser um método de diagnóstico de baixo custo e bastante utilizado na rotina clinica, associadas a testes mais sensíveis como o fPLI (XENOULIS & STEINER, 2008; XENOULIS, 2015).

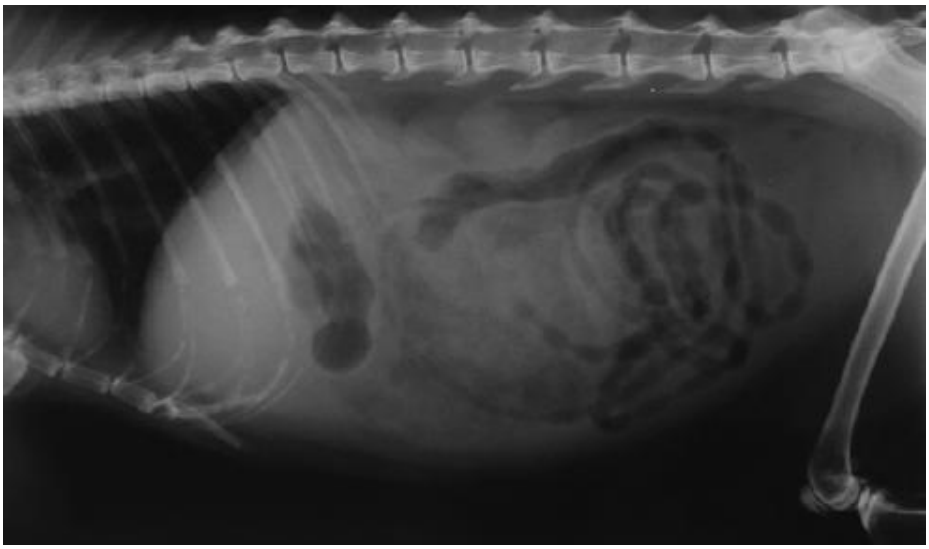

Figura 5: Radiografia abdominal pode revelar perda de contraste no abdômen cranial associada com efusão peritoneal (CANEY, 2013).

3.3.6.2. Ultrassonografia

A ultrassonografia (US) está cada vez mais disponível aos médicos veterinários na rotina clínica (RUAUX, 2003). Apresenta 68% de sensibilidade na detecção de alterações pancreáticas (WHITTEMORE & CAMPBELL, 2005) e deve ser realizada por um operador hábil e experiente com um equipamento de qualidade, sendo interpretado de acordo com os sinais clínicos e outros achados (RUAUX, 2003; CANEY, 2013; XENOULIS, 2015). A US também é utilizada na detecção de doenças concomitantes ou diagnósticos diferencias, além de guiar o aspirado com agulha fina (AAF), útil para distinguir outras complicações de pancreatite (XENOULIS et al, 2008).

Anormalidades como efusão pleural, hiperecogenicidade da gordura peripancreática e mesentérica devido à necrose, linfadenopatia local, dilatação dos ductos pancreático e/ou biliar, obstrução do ducto biliar, são aspectos relatados como achados ultrassonográficos em gatos acometidos pela doença. Alargamento do pâncreas ou perda da regularidade das margens pancreáticas pode ser justificado pelo edema causado por hipoalbuminemia ou por hipertensão portal (CANEY, 2013; XENOULIS, 2015) e quando ocorre aumento na ecogenicidade da glândula, sugere fibrose pancreática (XENOULIS *et al*, 2008). Outras anormalidades como lesões cavitárias e presença de cistos, pseudocistos ou massas pancreáticas também são observadas (CANEY, 2013).

É importante citar que em alguns gatos, o pâncreas pode não ser diferenciado ou não apresentar alterações, neste caso não se deve excluir a suspeita de pancreatite (CANEY, 2013). Para que a US seja um diagnostico efetivo para a pancreatite, novos critérios devem ser empregados (WASHABAU, 2010).

3.3.6.3. Outros Métodos de Diagnóstico por Imagem

Os métodos de diagnóstico por imagem mais sensíveis na medicina humana em casos de pancreatite são a tomografia computadorizada (TC), a ressonância magnética (RM) e a ultrassonografia endoscópica (USE) (WATSON, 2015). Outros métodos como a colangiopancreatografia por ressonância magnética (CPRM) também pode ser empregada para a análise do pâncreas e do trato biliar (BAZELLE & WATSON, 2014; XENOULIS, 2015).

A TC apresentou baixa sensibilidade (20%) em gatos histologicamente diagnosticados com pancreatite, inviabilizando o seu uso como método de imagem

para a afecção (WASHABAU, 2010; BAZELLE & WATSON, 2014). Já com as USE e CPRM, resultados promissores foram encontrados, entretanto animais que apresentem PA grave não devam ser submetidos à anestesia geral, o que é fator necessário para a realização desses exames.

Outras complicações como alto custo de equipamentos, disponibilidade limitada, além de ausência de critérios padronizados para os métodos de diagnóstico por imagem disponíveis atualmente, inviabilizam-nas como práticas de rotina clínica para a pancreatite felina (XENOULIS, 2015; WATSON, 2015).

3.3.7. Histopatologia

O único método de diagnóstico que leva a um resultado definitivo da pancreatite é a histopatologia de uma biopsia obtida por laparoscopia ou laparotomia exploratória. Essas técnicas permitem além do diagnostico, a diferenciação definitiva entre PA e PC (WATSON, 2015; XENOULIS, 2015).

Uma avaliação visual bruta do pâncreas deve ser realizada durante o procedimento cirúrgico (WASHABAU, 2010; WATSON, 2015). Macroscopicamente são relatadas características como inflamação e massa pancreática, entretanto a glândula pode apresentar aspecto normal mesmo que haja uma afecção clínica relevante (WATSON, 2015).

Anormalidades permanentes como fibrose e atrofia acinar, alem de infiltração linfocítica são indicativas de uma pancreatite supurativa, enquanto que a ausência dessas características e uma infiltração neutrofílica classifica a pancreatite como aguda. A presença significativa de necrose ainda pode indicar uma PA necrosante (XENOULIS, 2015).

Em muitos casos os pacientes não devem ser submetidos ao procedimento anestésico e a laparotomia é indicada apenas quando existem outros fatores que justifiquem o seu uso (BAZELLE & WATSON, 2014). O clínico deve manipular o órgão com cautela para que mantenha o suprimento sanguíneo estável e retirar um fragmento para biopsia na extremidade de um dos lobos, sem ligar nenhum vaso (BAZELLE & WATSON, 2014; WATSON, 2015).

A ausência de anormalidades não pode levar a uma exclusão da pancreatite principalmente pelo fato da inflamação ocorrer em áreas discretas e altamente localizadas distribuídas ao longo do órgão (WASHABAU, 2010; XENOULIS, 2015). Além disso, a biopsia na atualidade é raramente empregada, por isso o diagnóstico

definitivo para a pancreatite é baseado na associação de exame clínico, ensaios enzimáticos e imagiologia, principalmente por nenhum dos testes apresentarem 100% de sensibilidade e especificidade.

3.3.8. Citologia

Não existem estudos que comprovem e estimem a sensibilidade e especificidade da citologia. Entretanto é um método pouco invasivo e pode ser empregado no diagnóstico com segurança. A presença de células inflamatórias na citologia por AAF é específico para a afecção, auxilia na diferenciação entre neoplasia e pancreatite e deve ser realizada por laparoscopia ou guiada por ultrassom. Tal como na histopatologia, a ausência de resultados positivos não exclui um diagnóstico positivo devido à localização das lesões (XENOULIS & STEINER, 2008).

3.4. Tratamento

O tratamento da pancreatite felina deve ser fundamentado no pressuposto que todos os gatos apresentam uma doença grave (WATSON, 2015) e as recomendações são baseadas em três fatores principais: fluidoterapia e reposição de eletrólitos, manejo nutricional, terapia antiemética e analgesia (BAZELLE & WATSON, 2014). É de suma importância que os fatores de risco sejam investigados e manejados, mesmo que na maioria das vezes a etiologia seja desconhecida (XENOULIS & STEINER, 2008).

3.4.1. Fluidoterapia e Correção Eletrolítica

A maioria dos gatos apresenta um grau de desidratação variável devido a causas como perda de fluido em vômitos e diarreias. Fluidoterapia intravenosa agressiva é recomendada para gatos que apresentem grave desidratação para corrigir a falta de fluido no terceiro espaço e sustentar o volume intravascular, mantendo a perfusão pancreática adequada (XENOULIS & STEINER, 2008; ARMSTRONG & WILLIAMS, 2012). Já em casos de desidratação leve, fluidoterapia subcutânea pode ser utilizada apresentando boa resposta (XENOULIS & STEINER, 2008).

Solução como Cloreto de Sódio a 0,9% é comumente utilizada para a reposição inicial e o Ringer Lactato também pode ser empregado, desde que o animal não

apresente acometimento hepático concomitante. Deve-se administrar concorrentemente à taxa de reposição, um volume de manutenção, além das perdas medidas ou estimadas, ao longo de 12 a 24 horas (WHITTEMORE & CAMPBELL, 2005).

Em gatos que apresentam hipoproteinemia ou pressão osmótica coloidal diminuída é necessário o uso de soluções coloidais ou de transfusão plasmática (WHITTEMORE & CAMPBELL, 2005; XENOULIS & STEINER, 2008). O Plasma também fornece fatores de coagulação, o que auxilia na terapia de CID e repõe os inibidores de proteases α_1-antitripsina e α_2-macroglobulina (WHITTEMORE & CAMPBELL, 2005; CANEY, 2013; WATSON, 2015).

Fatores como vômitos, diarreia, fluidoterapia e anorexia podem levar a desequilíbrios eletrolíticos que pioram o prognóstico da doença (Tabela 2). Por isso, as concentrações séricas de alguns eletrólitos devem ser mensuradas e corrigidas quando necessário (XENOULIS & STEINER, 2008; BAZELLE & WATSON, 2014).

A hipocalemia é a anomalia mais importante nos desequilíbrios eletrolíticos, pois apresenta efeitos prejudiciais à recuperação e à motilidade gastrintestinal e leva a fraqueza da musculatura. A suplementação (20-30 mEq/L de KCl) deve ser fundamentada na mensuração do potássio sérico e a taxa de infusão não deve ultrapassar de 0,5mEq/kg/h (ARMSTRONG & WILLIAMS, 2012; WATSON, 2015).

A hipocalcemia também pode estar presente e é necessário a correção com gluconato de cálcio na dose de 50 a 150 mg/kg por via intravenosa durante um período de 12 a 24 horas. Os níveis de cálcio ionizado devem ser mensurados durante o tratamento e corrigidos sempre que necessário (ARMSTRONG & WILLIAMS, 2012).

A acidose metabólica pode ocorrer devido a vômitos e desidratação e geralmente é corrigida apenas com a reidratação. Entretanto em casos mais graves que apresentam um pH menor que 7,2 e concentrações de íon bicarbonato [HCO3 -] menores que 16 mEq/L, a correção deve ser realizada (WHITTEMORE & CAMPBELL, 2005).

Tabela 2. Alterações Eletrolíticas em Gatos com Pancreatite

PARÂMETRO	CAUSA E SIGNIFICÂNCIA
Potássio	Alteração eletrolítica mais relevante Perda no vômito e renal pela fluidoterapia, alem da ingestão reduzida Contribui para a atonia gastrintestinal
Sódio	Aumento causado pela desidratação Diminuído pela perda em secreções gastrintestinais com vômitos
Cálcio	Indicador prognóstico ruim Causada pela saponificação da gordura peripancreática e liberação de glucagon
Fosfato	Aumento causado pela redução da excreção renal secundária ao comprometimento renal Diminuído no tratamento para DM

Fonte: Adaptada de Watson, 2015

3.4.2. Analgesia

O desconforto abdominal é uma possível condição para pacientes acometidos pela pancreatite, por isso devem ser monitorados com atenção. A analgesia é recomendada na maioria das vezes, principalmente pela dificuldade de se observar e avaliar a dor nesses animais (BAZELLE & WATSON, 2014; WATSON, 2015).

Os opioides são os fármacos de primeira escolha nos casos de pancreatite felina. Dentre eles estão a morfina, a buprenorfina, o butorfanol, a metadona, a meperidina e o fentanil. Os adesivos de fentanil são uma opção prática e segura de manutenção da analgesia e apresentam um efeito de longa duração (72 horas), entretanto demora de 3 a 12 horas para atingir a ação desejada por isso é recomendada primeiramente a administração de outra opção de opioide injetável até que o fentanil atinja nível sanguíneo efetivo.

Há preocupações em relação ao efeito desses fármacos sobre a dilatação do esfíncter de Oddi, entretanto estudos indicam que são de relevância mínima para a

afecção se administrados com cautela (BAZELLE & WATSON, 2014; WATSON, 2015).

Anti-inflamatórios não esteroides (AINEs) não são frequentemente indicados e devem ser evitados para não causar úlceras gastrintestinais, assim como insuficiência renal em pacientes que apresentem choque ou hipotensão. Caso seja necessária a analgesia a domicílio, os inibidores da ciclo-oxigenase- 2 (COX2), como o carprofeno, apresentam um menor risco ao paciente. Outra opção de fácil administração ao proprietário quando em domicílio é a buprenorfina via transmucosa. A quetamina e a lidocaína também podem ser utilizadas na analgesia da pancreatite (WATSON, 2015).

3.4.3. Manejo Nutricional

O manejo nutricional precoce é necessário em pacientes com pancreatite, principalmente em gatos com histórico de anorexia prolongada. Anteriormente, o descanso pancreático em gatos por meio do jejum era indicado, mas devido aos resultados insatisfatórios atualmente é contraindicado e pode levar ou agravar complicações como a lipidose hepática concomitante (BAZELLE & WATSON, 2014; WATSON, 2015).

Estudos comprovaram que a nutrição enteral (NE) pode trazer benefícios como a manutenção da motilidade e da barreira gastrintestinal, alem de aumentar a função imune do organismo, diminuindo assim a morbidade e a mortalidade da doença (IDEXX, 2011b). A alimentação pode ser administrada por via oral, desde que o animal não apresente vômitos e anorexia, ou através de tubos de alimentação como naso-esofágico (Figura 6), nasogástrico, por esofagostomia, gastrostomia ou jejunostomia. É contraindicado forçar a alimentação nesses animais (IDEXX, 2011b; XENOULIS & STEINER, 2008; WATSON, 2015).

Em casos que a pancreatite apresente vômitos intratáveis e inviabilize a nutrição enteral, outra opção a ser utilizada é a nutrição parenteral total (NPT) ou a nutrição parenteral parcial (NPP) (XENOULIS & STEINER, 2008; IDEXX, 2011b; CANEY, 2013; JENSEN & CHAN, 2014). Essas fornecem um suporte às exigências calóricas necessárias ao organismo, entretanto não proporcionam a alimentação dos enterócitos. Assim, é recomendada uma alimentação microenteral para que forneça nutrientes às células do trato gastrintestinal (IDEXX, 2011b).

Não há estudos que definam uma dieta de escolha para os casos de pancreatite (IDEXX, 2011b). Entretanto a nutrição deve ser baseada em alimentos altamente digestíveis e palatáveis. Uma dieta com quantidade moderada de gordura e rica em proteínas é recomendada, evitando a desnutrição e a lipidose hepática (CANEY, 2013; BAZELLE & WATSON, 2014). Alimentos líquidos de apresentação comercial são administrados em tubos naso-esofágicos, nasogástricos e por jejunostomia e dietas enlatadas podem ser utilizadas nos casos de esofagostomia e gastrotomia (IDEXX, 2011b).

Para o auxilio no manejo nutricional podem ser administrados estimuladores de apetite como a mirtazapina (3,75 mg/ gato/ a cada 3 dias). Esses ajudam na ingestão calórica, evitam a necessidade da colocação dos tubos de alimentação, reduzem o tempo de uso dos mesmos, além de darem suporte quando ocorre a retirada dos tubos em gatos com pancreatite (IDEXX, 2011b).

Um desafio importante no manejo nutricional em gatos com pancreatite é a apresentação de doenças concomitantes que exigem uma conduta diferente em relação ao manejo nutricional baseado somente na pancreatite felina, como ocorre no caso da DII. Por isso, essas afecções devem ser detectadas e o manejo alimentar adaptado para suprir as exigências nutricionais de cada apresentação clínica (IDEXX, 2011b).

Figura 6: Tubo de alimentação naso-esofágico

3.4.4. Antieméticos

A terapia antiemética deve ser realizada em todos os gatos com suspeita de pancreatite, mesmo que não apresentem sinais de náuseas como vômitos e salivação excessiva (BAZELLE & WATSON, 2014). O uso do antagonista do receptor NK1 maropitant é de grande utilidade, já que tem atuação central e periférica. Está disponível comercialmente como Cerenia® e se apresenta nas opções oral e injetável (1mg/kg via oral, intravenosa ou subcutânea a cada 24 horas), sendo sua administração recomendada por até 5 dias. Evidências afirmam que o maropitant apresenta efeito positivo em dores viscerais o que reduz a dor pancreática, entretanto não há estudos que comprovem essa ação (ARMSTRONG & WILLIAMS, 2012; BAZELLE & WATSON, 2014; WATSON, 2015).

Outros fármacos antieméticos podem ser empregados no tratamento da pancreatite como antagonistas de dopamina, antagonistas do receptor 5-HT_3 e fenotiazina antiemética.

A metaclopramida é um antagonista de dopamina que bloqueia os receptores centrais localizados na zona quimiorreceptora, inibindo assim os vômitos. É pouco

indicada para administração nos casos de pancreatite por aumentar a motilidade gástrica e consequentemente a dor e a liberação de enzimas pancreáticas (WATSON, 2015). Pode apresentar maior eficácia quando a administração se faz por meio de infusão, mantendo uma velocidade constante (BAZELLE & WATSON, 2014). Entre os antagonistas dos receptores de serotonina 5-HT_3 estão a ondansetrona (1-1.0 mg/kg) e a dolansetrona (0.5-1.0 mg/kg) que podem ser administradas via oral ou injetável num período de 12 a 24 horas entre cada aplicação. Agem na zona quimiorreceptora e são muito eficazes em gatos com pancreatite (ARMSTRONG & WILLIAMS, 2012; WATSON, 2015).

3.4.5. Antibioticoterapia

Não há indicações e evidências que se faça necessária a administração profilática de antibióticos nos casos de pancreatite, principalmente porque alguns antibióticos podem provocar náuseas e vômitos em gatos. Entretanto, deve-se empregar a antibioticoterapia nos animais que apresentam complicações suspeitas ou confirmadas de doenças infecciosas concomitantes como sepse (resultante de translocação bacteriana do trato gastrintestinal), peritonite bacteriana, colangite neutrofílica (apresenta etiologia infecciosa) e outras possíveis infecções (WHITTEMORE & CAMPBELL, 2005; XENOULIS & STEINER, 2008; CANEY, 2013). O uso de antibióticos também é recomendado para gatos com PA grave e com PA associada com DM (mais vulneráveis e apresentam função imunológica reduzida) (CANEY, 2013).

As fluoroquinolonas e as sulfonamidas potencializadas apresentam boa permeabilidade ao pâncreas e sua ação tem efeitos positivos contra as bactérias presentes nesse órgão. Nos casos em que a função hepática estiver alterada, o uso das sulfonamidas potencializadas deve ser repensado, pois esse fármaco apresenta hepatotoxicidade. Como as fluoroquinolonas são eficazes apenas contra bactérias aeróbias, uma associação com um antibiótico que apresente ação contra anaeróbios é importante, sendo boas escolhas a amoxicilina e o metronidazol. Esses fármacos apresentam efeitos benéficos em afecções concomitantes como nos casos de DII e superpopulação bacteriana no intestino delgado por obstrução (WATSON, 2015).

3.4.6. Gastroprotetores

Embora não existam evidências que comprovem a eficácia do uso de gastroprotetores em gatos, o uso de sucralfato e a inibição da secreção de ácido gástrico, pela ação de bloqueadores H_2 ou inibidores da bomba de prótons (omeprazol, por via oral), devem ser associados ao tratamento da pancreatite para controlar a exposição do esôfago ao ácido gástrico e proteger o animal contra a ulceração gastroduodenal devido à hipovolemia e à peritonite local (ARMSTRONG & WILLIAMS, 2012; WATSON, 2015).

Dentre os bloqueadores H_2 estão ranitidina, famotidina, e cimetidina. A famotidina é a mais recomendada por apresentar menores efeitos pro-cinéticos e menor indução no sistema do citocromo P-450, ao contrário do que ocorre com a administração da ranitidina e da cimetidina, respectivamente (WHITTEMORE & CAMPBELL, 2005; WATSON, 2015). Entretanto, em casos de pacientes que apresentam íleo funcional, a ranitidina é o fármaco de escolha (WHITTEMORE & CAMPBELL, 2005; BAZELLE & WATSON, 2014).

3.4.7. Outros Tratamentos

A hipocobalamina (deficiência de vitamina B_{12}) geralmente ocorre em gatos com pancreatite e doença gastrointestinal concomitante. A baixa concentração sérica prejudica a absorção dos nutrientes e pode levar a sinais neuromusculares. Deve-se realizar a mensuração da cobalamina no soro e suplementação administrada por via subcutânea caso haja necessidade.

Vários estudos apontam que para aliviar a dor abdominal e diminuir o estresse oxidativo nos casos de pancreatite é necessário um mix de antioxidantes: vitamina C, vitamina E, selênio e por último o S-adenosilmetionina (SAMe) resultante da conversão da metionina. O SAMe é um antioxidante com efeitos hepáticos e sistêmicos e deve ser administrado preferencialmente 1 hora antes da refeição, por via oral (ARMSTRONG & WILLIAMS, 2012). Além dos analgésicos e dos antioxidantes, a reposição enzimática pode ser empregada para evitar episódios repetidos de dor. Esta melhora a digestão dos alimentos e diminui a anorexia e os sinais gastrintestinais (ARMSTRONG & WILLIAMS, 2012; BAZELLE & WATSON, 2014).

Nos casos em que ocorra a DII ou a colangite concomitantes, ou mesmo a triadite, o uso de corticoides como a prednisona, a prednisolona e a dexametasona em dose anti-inflamatórias é recomendado e apresenta benefícios à pancreatite.

Também são indicados em pacientes com anemia hemolítica imunomedida, com a PC (possível patogenia imunomediada) e estudos recentes mostram que o tratamento com associação de corticoides mostraram bons resultados à PA (XENOULIS & STEINER, 2008; IDEXX, 2011b; ARMSTRONG & WILLIAMS, 2012; WATSON, 2015).

Nos gatos que apresentam diabete pré-existente, a terapia deve ser monitorada cuidadosamente, pois os glicocorticoides estão associados à resistência à insulina e os pacientes normoglicêmicos com pancreatite são mais sensíveis e podem desenvolver DM com o uso desses fármacos. Pode-se administrar fármacos alternativos como imunomoduladores (ciclosporina e clorambucil) ou glicocorticoide (budesonida) (CANEY, 2013). A insulinoterapia deve ser iniciada nesses pacientes que apresentam DM durante a pancreatite (ARMSTRONG & WILLIAMS, 2012).

Várias estratégias tem sido testadas para evitar ou tratar a CID em gatos com pancreatite. A heparina de baixo peso molecular é uma das opções e deve ser administrada na dose de 100 UI/kg por via subcutânea, a cada 24 horas. Esta impede que coagulopatias secundárias à SIR. A transfusão de plasma é outra opção de tratamento da CID (CANEY, 2013).

Para melhorar a perfusão sanguínea no pâncreas é recomendado o tratamento com dopamina numa dose de 5 mg/kg/minuto, o que reduz a permeabilidade microvascular na glândula e também a inflamação pancreática (CANEY, 2013).

A cirurgia é indicada em casos que seja necessário a remoção de tecidos mortos ou infectados da glândula, além de tecido peripancreático. É recomendada quando associada a complicações como pseudocistos e abscessos pancreáticos. O tratamento cirúrgico também pode auxiliar a obstrução biliar comumente causada por colangite (ARMSTRONG & WILLIAMS, 2012).

É importante que seja identificadas e tratadas doenças concomitantes e subjacentes à pancreatite. Dentre essas afecções estão a colangite, DII, lipidose hepática, doenças endócrinas (como a DM), IPE e complicações como CID, SIR, IMO, tromboembolismo, e cetoacidose diabética em animais com DM (WHITTEMORE & CAMPBELL, 2005; XENOULIS & STEINER, 2008; BAZELLE & WATSON, 2014).

3.5. Prognóstico

O prognóstico da pancreatite felina está estritamente relacionado à severidade da doença e nem sempre pode ser definido. Pacientes que apresentam eventos isolados em grau leve e sem complicações, indica um prognóstico bom. Já em gatos que apresentam pancreatite grave, com eventos frequentes, associada a complicações sistêmicas, o prognóstico é desfavorável. É importante lembrar que gatos com PC necessitam de um manejo de longo prazo o que exige compromisso do proprietário (XENOULIS & STEINER, 2008; IDEXX, 2011b).

III RELATO DE CASO

Foi atendida uma gata, fêmea sem raça definida (SRD), com aproximadamente 2 anos de idade, castrada, pesando 2,2 kg, no Hvet-UnB no dia 22 de abril de 2015. A proprietária afirma que o animal foi castrado em fevereiro do mesmo ano, houve evisceração e foi reoperada sem uso de antibioticoterapia pós-cirurgico. Um mês após a cirurgia o animal fugiu de casa e uma semana após ter voltado apresentava hiporexia, ascite e apatia. A gata não era vacinada, tinha acesso à rua e vivia com mais um contactante (gato, macho, saudável) na casa.

Ao exame físico foi observada frequência cardíaca maior que 200 batimentos por minuto, bulhas cardíacas normofonéticas, ritmo sinusal e ausência de sopro, frequência respiratória de 24 movimentos por minuto, apatia, consciência preservada, mucosas hipocoradas, tempo de preenchimento capilar (TPC) maior que 2 segundos e desidratação de 6%. O animal apresentou hipotensão (Pressão Arterial Sistêmica: 80 mmHg, Manguito 1) e estava normoglicêmico 124 mg/dL. A temperatura era de 38,1 ºC.

Um hemograma completo, bioquímicos séricos, análise de derrame cavitário e a ultrassonografia abdominal haviam sido realizados na semana anterior ao atendimento (14/04/15), em uma clínica veterinária particular. Os resultados estão reproduzidos a seguir:

Hemograma:

Hemograma	Valores do Animal	Valores de Referência*
VG (%)	36	24 – 45
Hemácias (x 10^6/µL)	8,37	5,5 – 10
Hemoglobina (g/dL)	12,2	8 – 14
VCM (fl)	43	39 – 55
CHCM (%)	33,8	31 – 35
Leucócitos (x 10^3/µL)	48,3 ↑	5,5 – 19,5
	Absolutos (/µL)	Absolutos (/µL)
Bastonetes	14.497 ↑	0 – 300
Segmentados	28.497 ↑	2.500 – 12.500
Linfócitos	2.415	1.500 – 7.000
Monócitos	2.415 ↑	0 – 850
Eosinófilos	0	0 – 1.500
PPT (g/dL)	5,6 ↓	6,0 – 8,0
Plaquetas	292.000	200.000 – 600.000

Obs.: Neutrófilos Tóxicos (+)

*Fonte: Centro Veterinário do Gama (CVG)

Perfil Bioquímico:

Bioquímico	Valores do Animal	Valores de Referência*
Ureia (mg/dL)	47	10 – 88
Creatinina (mg/dL)	0,8	0,8 – 1,8
ALT (U/L)	15	32 – 75
GGT (U/L)	10	1 – 10

*Fonte: Centro Veterinário do Gama (CVG)

Ultrassonografia Abdominal (Figura 7):

BEXIGA: Distendida pela urina. Parede preservada

RINS: Bordas regulares, tamanho preservado e simétrico, hipoecoico ao baço, cortical hiperecoica a pelve, relação cortiço medular preservada.

BAÇO: Bordas regulares, tamanho preservado, ecotextura homogênea lisa, hipoecoico ao rim, vascularização uniforme.

ESTÔMAGO: Vazio, parede e vilosidades preservadas.

FÍGADO: Bordas regulares, tamanho preservado, ecotextura homogênea lisa, hipoecoico ao baço, vascularização uniforme; vesícula distendida pela bile, parede preservada.

INTESTINO: Presença de áreas hiper e hipoecoicas difusas ao intestino, impossibilidade de avaliação de parede e lúmen, ausência de peristaltismo.

ÚTERO E OVÁRIOS: Não visualizados.

OBS.: Presença de grande quantidade de líquido livre em toda a cavidade abdominal.

Figura 7: Imagem ultrassonográfica abdominal.

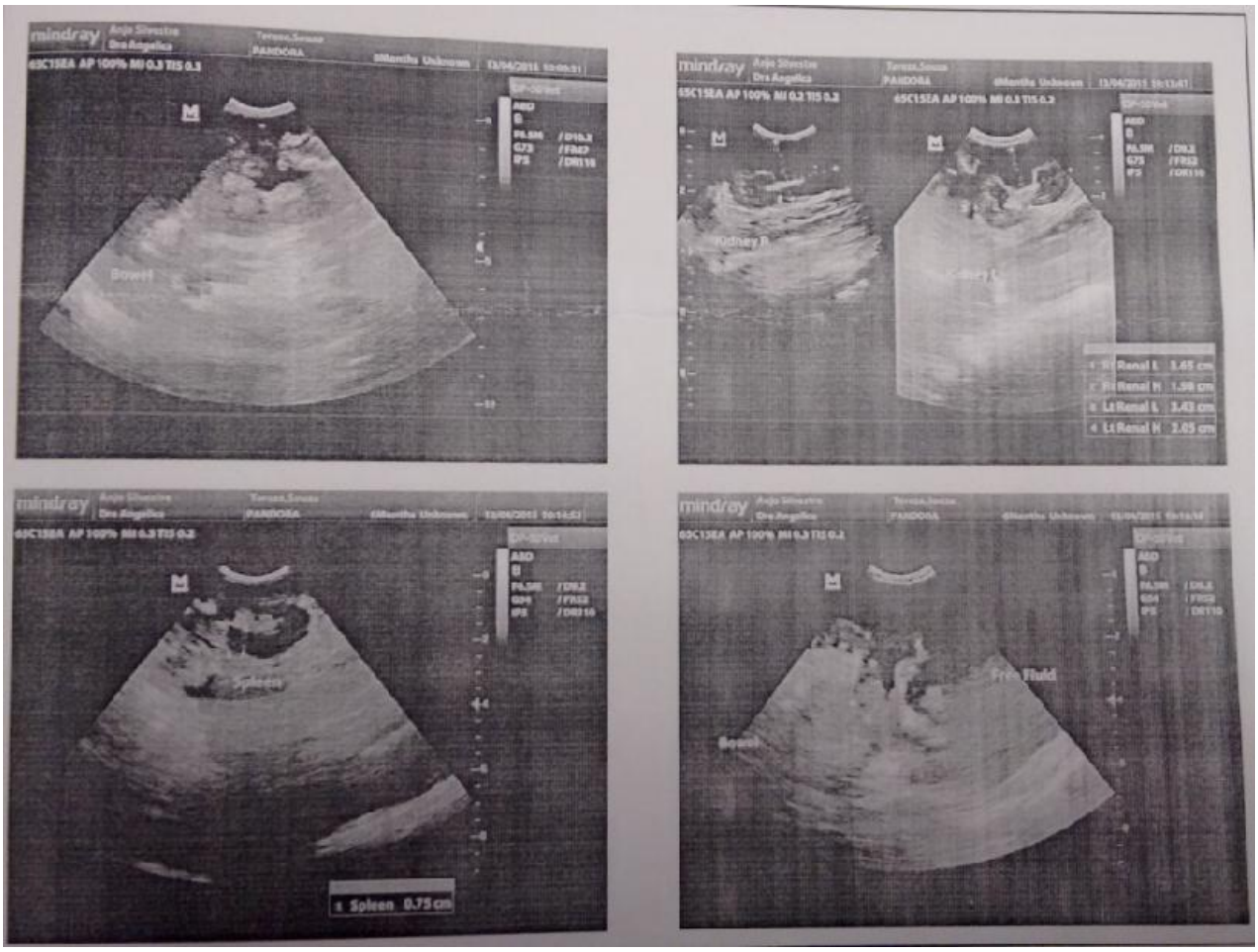

CONCLUSÃO: Quadro sugestivo de aderência em alças intestinais, pielonefrite e Peritonite Infecciosa Felina (PIF).

Análise de Derrame Cavitário: Líquido abdominal

Líquido Abdominal	
Volume	20 ml
Cor	Amarelo Palha
Aspecto	Turvo (++)
Densidade	1.026
pH	7
Proteínas	3,6 g/dL
Albumina	1,2 g/dL
Globulina	2,4 g/Dl
Células nucleadas	9.200/µL

Análise Citológica: Macrófagos 10%, Linfócitos 6%, Eosinófilos 2%, Neutrófilos degenerados 82%. Presença de eritrofagocitose e macrófagos fagocitando bactérias.

Conclusão: Sugestivo de PIF.

O animal foi internado no Hvet-UnB no mesmo dia (22/04) e a administração das seguintes medicações foi realizada: Metronidazol: 25 mg/kg IV; Ceftriaxona 30 mg/kg IV e Ranitidina 2 mg/kg SC. Também foram realizadas três provas de carga, entretanto não houve resolução da hipotensão. A fluidoterapia foi mantida numa taxa de reposição de 60 ml/kg durante 4 horas e a gata se alimentou com ração Royal Canin seca. Ao final do dia, o animal foi encaminhado para uma clínica veterinária particular para ser monitorado e administradas as medicações já citadas. A suspeita até o dado momento era de peritonite bacteriana já que o diagnóstico sugestivo de PIF foi excluído pelo aspecto turvo e o achado de bactérias no derrame cavitário avaliado anteriormente.

Nesse mesmo dia foram coletados materiais para a realização de novos exames (hemograma, perfil bioquímico e análise de derrame cavitário abdominal). Segue abaixo os respectivos resultados:

Hemograma realizado no Laboratório do Hvet-UnB:

Hemograma	Valores do Animal	Valores de Referência
VG (%)	51 ↑	24 – 45
Hemácias (x 10^6/µL)	13,42 ↑	5,5 – 10
Hemoglobina (g/dL)	18,3 ↑	8 – 14
VCM (fl)	38 ↓	39 – 55
CHCM (%)	57,18 ↑	31 – 35
Leucócitos (x 10^3/µL)	45 ↑	5,5 – 19,5
	Absolutos (/µL)	Absolutos (/µL)
Bastonetes	900 ↑	0 – 300
Segmentados	38.700 ↑	2.500 – 12.500
Linfócitos	4.050	1.500 – 7.000
Monócitos	450	0 – 850
Eosinófilos	900	0 – 1.500
PPT (g/dL)	4,8 ↓	6,0 – 8,0
Plaquetas	313.000	200.000 – 600.000

Obs.: Presença de agregado plaquetário e raros neutrófilos tóxicos apresentando alterações nucleares. Linfócitos reativos.

Perfil Bioquímico:

Bioquímico	Valores do Animal	Valores de Referência*
Creatinina (mg/dL)	0,5	0,8 – 1,8
Proteína total (g/dL)	4,4	5,9 – 8,1
Albumina (g/dL)	1,5	2,3 – 3,9

*Fonte: THRALL *et al*, 2007

<u>Análise de Derrame Cavitário:</u> Líquido abdominal (Figuras 8 e 9)

Figura 8: Coleta do derrame cavitário. Foto gentilmente cedida pela Professora Christine Souza Martins.

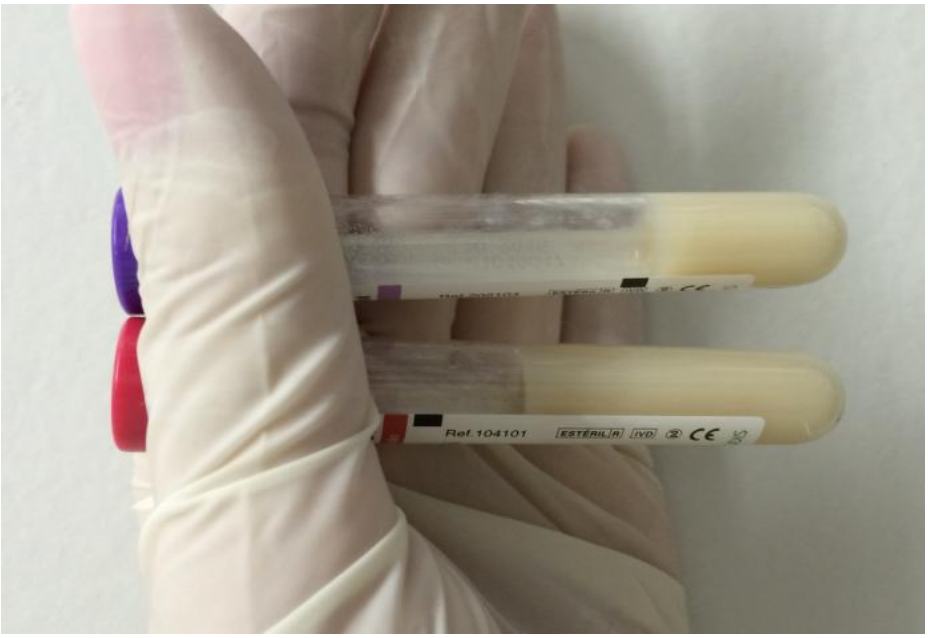

Figura 9: Efusão peritoneal de coloração esbranquiçada e aspecto turvo. Foto gentilmente cedida por Juliana Guimarães Sarquis.

Líquido Abdominal	
Volume	4,5 ml
Cor	Esbranquiçado
Aspecto	Turvo (+++)
Densidade	1.030
pH	6,5
Proteínas	6,8 g/dL
Células nucleadas	155.000/µL

Análise citológica: Infiltrado de células inflamatórias com predomínio de neutrófilos. Precipitado de material proteico. Grande quantidade de células degeneradas. Não foram visualizadas bactérias.

No dia 23 de abril de 2015 foi realizada uma laparotomia exploratória (Figuras 10 e 11) devido a suspeita de peritonite bacteriana. Foram observadas alterações como aumento de volume do pâncreas com formato multilobulado, com coloração arroxeada, apresentando secreção líquida, purulenta, de coloração esbranquiçada e presença de vários grumos e gotículas de gordura. Os outros órgãos estavam opacos, envolvidos por uma película esbranquiçada, mostrando digestão. Não havia alterações macroscópicas na vesícula biliar. Autólise pancreática após evisceração foi o diagnóstico sugestivo do relatório cirúrgico.

Fragmentos do pâncreas e peritônio foram retirados para exame histopatológico e cultura bacteriana com antibiograma além de cultura fúngica (Figura 12) nos laboratórios de patologia veterinária e patologia clínica do Hvet-UnB, respectivamente. Segue o resultado dos exames:

Laudo de Biopsia:

Figuras 10 e 11: Laparotomia exploratória evidenciando opacidade dos órgãos envolvidos por película esbranquiçada. Fotos gentilmente cedidas por Fernanda Natividade.

Descrição Microscópica:

- Tecido conjuntivo e pâncreas: todos os fragmentos analisados apresentavam necrose difusa acentuada. Observou-se nessas áreas deposição acentuada de material amorfo, por vezes fibrilar, eosinofílico, muitos debrís celulares (necrose e fibrina) e ainda grandes quantidades de neutrófilos íntegros e muitos degenerados circundando material granular hiperbasofílico compatível com colônias bacterianas. Não foi possível identificar a amostra de tecido enviada devido a extensa necrose e destruição da arquitetura.

Diagnóstico Morfológico:

- Tecido conjuntivo e tecido não identificado: necrose difusa acentuada com bactérias intralesionais.

PROCESSO INFLAMATÓRIO NECRO-SUPURATIVO BACTERIANO

Cultura bacteriana, antibiograma e cultura fúngica:

Identificação: Isadora
Espécie: Felina
Idade: 2 anos
Proprietário: Tereza Cristina
Material para análise: Aspirado - Líquido cavitário
Exame solicitado: **Cultura bacteriana e Antibiograma**
Data da entrega: 06/05/2015

RG: 128710
Raça: SRD
Sexo: F

Resultado

Microrganismo isolado: *Corynebacterium* spp.

	Corynebacterium spp.
Enrofloxacina	Sensível
Rifampicina	Sensível
Amoxicilina+Ác. Clavulânico	Sensível
Cefoxitina	Sensível
Ciprofloxacina	Sensível
Meticilina	Resistente
Clindamicina	Sensível
Vancomicina	Intermediário
Doxiciclina	Sensível
Azitromicina	Sensível

Figura 12: Resultado da cultura bacteriana e antibiograma.

1. **Discussão do Caso Clínico:**

O primeiro leucograma realizado indica que pode estar ocorrendo um processo inflamatório com resposta pela medula óssea. Este fato pode ser comprovado pela leucocitose por neutrofilia com desvio à esquerda devido o aumento nos níveis normais de bastonetes (neutrófilos imaturos liberados no sangue) e pela presença de neutrófilos tóxicos (liberados na fase inicial de desenvolvimento). A monocitose é uma alteração que geralmente acompanha processos inflamatórios, sendo uma resposta à necessidade de células mononucleares nos tecidos (THRALL *et al*, 2006). A alteração no nível de PPT pode

ser justificada pela hiporexia (baixa ingestão de proteínas pela má nutrição) e pelo extravasamento de albumina e globulina para a cavidade abdominal através do exsudato (MEYER *et al*, 2003).

O perfil bioquímico não apresentou alterações significativas. A presença de líquido na cavidade abdominal foi um achado ultrassonográfico, entretanto, nota-se que os resultados encontrados foram inconclusivos e confundiu ainda mais o clínico, dificultando o diagnóstico. Já a análise do derrame cavitário sugere um exsudato justificado por uma concentração proteica maior que 3,0 g/dL (3,6 g/dL) e uma contagem aumentada de células nucleadas, principalmente de neutrófilos (82%). A presença de macrófagos fagocitando bactérias indica um exsudato séptico (MEYER *et al*, 2003), excluindo a suspeita de PIF.

No hemograma completo realizado no Hvet-UnB nota-se a elevação dos níveis de células vermelhas que pode ser resultante de uma diminuição no volume de fluido no compartimento sanguíneo, confirmado pelo grau de desidratação observado no exame físico. O leucograma continua apresentando leucocitose por neutrofilia com desvio a esquerda devido aos níveis aumentados de bastonetes, neutrófilos e presença de neutrófilos tóxicos.

Os níveis de proteínas continuaram diminuindo, o que pode ser justificado pela hiporexia e pelo aumento desses níveis encontrado no derrame cavitário analisado. Na última coleta de efusão peritoneal foi observada grande quantidade de células degeneradas e ausência de bactérias, fatos justificados pela autodigestão do organismo a partir das enzimas liberadas pela inflamação do pâncreas.

No trans e pós-operatório foi necessário bólus de coloide e manutenção da PAS com vasopressores devido a instabilidade da mesma. No pós-operatório a paciente apresentou hipoglicemia (47mg/dL), sendo esta corrigida com glicose a 10% (0,5/ml/kg). A hidrocortisona (10 mg/kg) e reposição de potássio (0,3mEq/kg/h) também foram administradas. De acordo com os resultados obtidos dos exames laboratoriais e físico, o animal apresentou um possível quadro de síndrome da resposta inflamatória sistêmica (SRIS), justificada pelo desequilíbrio homeostático apresentado devido à inflamação pancreática.

A paciente foi encaminhada no mesmo dia para internação em clínica particular com o objetivo de monitoração dos parâmetros e administração de medicações, pois esta ainda se apresentava hemodinamicamente instável com

dificuldade da manutenção de uma PAS adequada. As seguintes medicações foram indicadas:

- Tramadol 2 mg/kg IM;
- Dipirona 25 mg/kg SC;
- Enrofloxacina 10 mg/kg IV;
- Ceftriaxona 30 mg/kg IV;
- Metronidazol 25 mg/kg IV.

Observa-se que o tratamento realizado durante o atendimento a essa paciente foi devidamente empregado, segundo o diagnostico definitivo de pancreatite aguda necrotizante: o uso da fluidoterapia para reposição do volume sanguíneo e reposição eletrolítica, a antibioticoterapia devido à infecção confirmada pela cultura bacteriana e achados no derrame cavitário, analgésico pós-operatório para diminuir a dor visceral, a hidrocortisona para amenizar a ação inflamatória e o manejo nutricional, evitando a lipidose hepática. Entretanto, o prognóstico do caso clínico em questão se encontrava como reservado devido o nível de autodigestão que havia sido estabelecido no animal, fazendo que este não resistisse à doença.

O relato de caso em questão evidencia a importância que os clínicos devem dar em aumentar o índice de suspeita da pancreatite, para que seja rapidamente diagnosticada e assim tratada antecipadamente, diminuindo o alto número de mortalidade que a inflamação pancreática apresenta.

2. Considerações finais

A pancreatite felina é uma afecção caracterizada pela inflamação do pâncreas exócrino, sendo a doença pancreática exócrina mais comum entre os gatos. Pode estar acompanhada de várias outras afecções como DM, DII, colangite e lipidose hepática. Assim como resultar em complicações como CID, IMO e SRIS.

É uma doença de difícil diagnóstico pela ausência de um método não invasivo com alta sensibilidade e especificidade para a doença. Ainda são necessários novos estudos que definam um diagnóstico conclusivo para a pancreatite, além de um tratamento que não seja apenas de suporte e aja diretamente na causa dessa afecção. A universalização da classificação dos tipos de pancreatite também é uma importante mudança para o manejo do paciente com inflamação pancreática.

Referências Bibliográficas

ARMSTRONG, P. J.; Williams, D. A. (2012). Pancreatitis in cats. **Topics in Companion Animal Medicine**, 27, 140-147.

BAYLISS, D.B.; Steiner, J.M.; Sucholdolski, J.S.; Radecki, S.V.; Brewer, M.M.; Morris, A.K. et al. Serum feline pancreatic lipase immunoreactivity concentration and seroprevalences of antibodies against Toxoplasma gondii and Bartonella species in client-owned cats. **J Feline Med Surg** 2009; 11: 663–667.

BAZELLE, J.; Watson, P. (2014). Pancreatitis in cats: Is it acute, is it chronic, is it significant?. **Journal of Feline Medicine and Surgery***,* 16, 395–406.

CANEY, S.M. (2013) Pancreatitis and diabetes in cats. **Veterinary Clinics of North America: Small Animal Practice** 43, 303-317.

COLEMAN, M.; Robson M. Pancreatic Masses Following Pancreatitis: Pancreatic Pseudocysts, Necrosis, and Abscesses. **Compend Contin Educ Pract Vet**. 2005;27:147.

CULLEN, J.M. Fígado, Sistema Biliar e Pâncreas exócrino. In: McGavin, M.D.; Zachary, J.F. **Bases da Patologia em Veterinária**. 4 ed. Rio de Janeiro: Elsevier, 2009. p. 393-461.

DOSSIN, O. (2011). Laboratory tests for diagnosis of gastrointestinal and pancreatic diseases.**Topics in Companion Animal Medicine** *, 26* (2), 86-97.

IDEXX, (2011a). IDEXX SNAP® fPL™ Test— Reference Laboratory Accuracy Pet-side [versão eletrônica]. Press releases. IDEXX Laboratories, Inc. Acessado em 29 Out 2015, disponível em: https://www.idexx.com/files/small-animal-health/products-and-services/snap-products/snap-fpl/snap-fpl-test-white-paper.pdf

IDEXX (2011b). Treatment recommendations for feline pancreatitis. Test [versão eletrônica]. Press releases. IDEXX Laboratories, Inc. Acessado em 04 Nov 2015, disponível em: https://www.idexx.com/files/small-animal-health/products-andservices/referencelaboratories/spec-fpl-treatment-for-feline-pancreatitis.pdf

JENSEN, K.B.; Chan, D.L. (2014). Nutritional management of acute pancreatitis in dogs and cats. **J Vet Emerg Crit Care**, 00, 1–11.

JUNQUEIRA, L.C.U.; CARNEIRO, J. Órgãos Associados ao Trato Digestivo. In: ___. **Histologia Básica**. 11. ed. Rio de Janeiro: Guanabara Koogan, 2011. p. 317-338.

KIMMEL, S.E.; Washabau, R.J.; Drobatz, K. J. (2001). Incidence and prognostic value of low plasma ionized calcium concentration in cats with acute pancreatitis: 46 cases (1996-1998). ***Journal of the American Veterinary Medical Association***, 219, 1105-1109.

MANSFIELD, C. S.; Jones, B. R. Review of feline pancreatitis, part one: The normal feline pancreas, the pathophysiology, classification, prevalence and aetiologies of pancreatitis. ***J Feline Med Surg*** 3:117–124, 2001.

MAUNDER, C.L.; Day, M.J.; Hibbert A.; et al. Serum cobalamin concentrations in cats with gastrointestinal signs: Correlation with histopathological findings and duration of clinical signs. **J Feline Med Surg**;14:686–693. 2012

MEYER, D.J.; COLES, E.H.; RICH,L, J. Testes e Distúrbios dos Eritrócitos. In: ____. **Medicina de laboratório veterinário: interpretação e diagnóstico.** São Paulo: Roca, 1995. p: 23-36.

___. Avaliação das Efusões: Pleural, Peritoneal, Pericárdica. In: ____. **Medicina de laboratório veterinário: interpretação e diagnóstico**. São Paulo: Roca, 1995. p: 111-115.

RUAUX, C.G. (2003). Diagnostic approaches to acute pancreatitis. **Clinical Techniques in Small Animal Practice**, 18(4), 245-9.

SON, T.T.; Thompson L.; Serrano S.; Seshadri R. Surgical intervention in the management of severe acute pancreatitis in cats: 8 cases (2003–2007). **J Vet Emerg Crit Care** 2010; 20: 426–435.

Thrall M.A., Baker D.C., Campbell T.W., DeNicola D., Fettman M.J., Lassen E.D., Rebar A. & Weiser G. Considerações sobre Leucócitos e Leucograma. In: _____. **Hematologia e Bioquímica Clínica Veterinária**. Roca, São Paulo, 2006. p.118-122.

XENOULIS, P. G. (2015). Diagnosis of pancreatitis in dogs and cats. **Journal of small animal practice***,* 56, 13-26.

XENOULIS, P. G. & Steiner, J. M. (2008). A current concepts in feline pancreatitis. ***Topics in Companion Animal Medicine***, 23, 185-192.

XENOULIS P. G., Suchodolski JS and Steiner JM. Chronic pancreatitis in dogs and cats. **Compend Contin Educ Pract Vet** 2008; 30: 166–181.

WASHABAU, R.J. Feline Pancreatic Disease. In: Ettinger, S.J.; Felldman, E.C. **Textbook of Veterinary Internal Medicine**. 7th ed. vol 2. St. Louis: Saunders, 2010. p. 1704-1709.

WATSON, P.J. O Pâncreas Exócrino. In: NELSON, R.W.; COUTO, C.G. **Medicina interna de pequenos animais**. 5 ed. Rio de Janeiro: Elsevier, 2015. p. 598-628.

WATSON, P.(2015). Pancreatitis in dogs and cats: definitions and pathophysiology. ***Journal of Small Animal Practice***. 56,3–12.

WHITTEMORE J.C.; Campbell V.L. (2005). Canine and feline pancreatitis. **Compendium**. 27:766–776.

WILLIAMS, D.A. Doença Pancreática Exócrina. In: Ettinger, S.J.; Felldman, E.C. **Tratado de Medicina Interna Veterinária: Doenças do Cão e do Gato**. 5 ed. vol 2. Rio de Janeiro: Guanabara Koogan, 2008. p. 1418-1441.